(2)

# Ueber einen Fall von Hepatomphalos s. Hernia funiculi umbilicalis.

## Inaugural-Dissertation

der

medicinischen Facultät zu Königsberg in Pr.

zur

**Erlangung der Doctorwürde**

in der

Medicin, Chirurgie und Geburtshilfe

vorgelegt und öffentlich vertheidigt

den 31. März 1888, Mittags 12 Uhr

von

**Albert Wittig,**
prakt. Arzt.

Opponenten:

Cand. med. **E. Czaplewski.**
Cand. med. **A. Wollenberg.**

10 OCT 89

Königsberg in Pr.
Druck von R. Leupold.
1888.

FERD. BEYER'S Buchhandlung & Antiquariat KÖNIGSBERG i. Pr.

Seinem hochverehrten Lehrer

dem Geheimen Medicinalrath

# Herrn Professor Dr. Dohrn

in Dankbarkeit gewidmet

vom

*Verfasser.*

10 OCT 89

Im December 1885 beobachtete in der gynäcologischen Klinik zu Königsberg den Geburtsverlauf einer 10 Monate alten Frucht, welche mit einer Nabelschnurhernie grösserer Capacität behaftet war. Die Frucht gewann noch dadurch weiter an Interesse, dass sie im Gegensatz zu den meisten, sonst aus der Literatur bekannten, analogen Fällen eine relativ lange Zeit am Leben blieb.

Mir wurde die Aufgabe, diesen Fall anatomisch zu untersuchen, seine wahrscheinliche Genese und den eventuellen Causalnexus zwischen den vorfindlichen Anomalien festzustellen.

Der eigentlichen Beschreibung schicke ich wenige anamnestische Daten über die Mutter und einige Angaben über das Verhalten des Kindes, wie ich es während seiner Lebenszeit selbst beobachten konnte, voraus.

Die Mutter, ein Dienstmädchen im Alter von 19 Jahren, primipara, von mittlerer Grösse, war bis auf im elften Lebensjahre gut überstandene Morbilli stets gesund gewesen und vom fünfzehnten Lebensjahre an immer regelmässig in vierwöchentlichen Intervallen bei vier- bis fünftägiger Dauer reichlich menstruirt. Sie erfreute sich auch während ihrer Gravidität, die sie keinem Blutsverwandten verdankte, einer kräftigen Constitution, frischer Gesichtsfarbe und ununterbrochenen Wohlbefindens. Eine Störung desselben trat auch nicht ein, als sie am Ende des neunten Schwangerschaftsmonats beim Wassereinholen unter ihrer Last einen Fall erlitt, der wahrscheinlich die Ursache einer

bald darauf bemerkten geringen Blutung per vaginam war, welche schnell von selbst stand. Auffallen konnten nur bei der geburtshilflichen Untersuchung die für eine Erstgebärende ziemlich schlaffen Bauchdecken und dünnen Uterinwandungen. Ausserdem war die Fruchtwassermenge ziemlich gering. Dadurch wird es leichter begreiflich, dass die Gebärende beim Blasensprung gar nicht den Abgang des Wassers gemerkt hat.

Trotz der anfänglich schwachen Wehen gebar die Kreissende innerhalb einer halben Stunde leicht und unter sehr geringen Schmerzen die Frucht in I Schädellage. Die placenta folgte sogleich nach.

Das im Ganzen wohlgestaltete Kind ist 3020 gr. schwer und 47 cm lang. Es ist männlichen Geschlechts. kräftig gebaut und trägt alle Zeichen der Reife an sich. Wollhaare sind nicht vorhanden. Das Haupthaar ist etwa 2 cm lang, die Nägel überragen um 1 mm die dritten Phalangen.

Ohr und Nasenknorpel sind gut ausgebildet, beide Hoden im scrotum deutlich durchzufühlen. Panniculus adiposus ist mässig entwickelt. Der Kopf, dessen Ober- und Unterkiefer gut geschlossen ist, zeigt eine schön abgerundete kurze Eiform und der Schädel steht seiner Grösse nach im richtigen Verhältniss zum Gesicht.

Der Umfang desselben beträgt 35 cm. Die übrigen wesentlichen Maasse sind:

der biparietale Querdurchmesser (BP) 9,4 cm,
der gerade Durchmesser (FO) 11,1 cm.
der grosse schräge Durchmesser (MO) 13,1 cm.

Die Nähte sind von gewöhnlicher Weite. In grosser Fläche markirt sich die Stirnfontanelle, welche mit langem spitzem Winkel sich in das Stirnbein hinein erstreckt.

An den Extremitäten zeigt sich keine Abnormität, die einzelnen Glieder erscheinen vielmehr ohne Ausnahme

wohl gebildet und in normaler Gelenkverbindung. Die Wirbelsäule jedoch lässt zwischen fünftem Brust- und erstem Lendenwirbel eine leichte scoliotische Verkrümmung mit der Convexität nach links erkennen. An den weichen Rumpftheilen fällt, abgesehen von der erwähnten Bruchgeschwulst nichts Anormales auf. Die Nabelschnur inserirt etwa 1 cm rechts von der Medianlinie derselben und $2^1/_2$ cm oberhalb des unteren basalen Randes. 10 cm unterhalb des processus xiphoideus des sternum und 5,2 cm oberhalb der symphysis pubis sitzt die Hernie in der regelmässig gewölbten Form und ungefähren Grösse eines Entenei's, prall gefüllt, einem dunkelroth gefärbten wulstigen Ringe, der durch die ringsum sich scharf absetzende Bauchhaut gebildet wird, auf. Der Tumor zeigt die ausgesprochene Neigung, sowohl beim Halten des Kindes mit dem Kopf nach oben als nach unten, sich nach der linken Seite des Leibes zu lagern. In Fig. I. ist er mechanisch auf die rechte Seite herübergelegt.

Der vertical gemessene Umfang (wenn man sich das Kind stehend denkt) beträgt 15 cm, der quere horizontale 14 cm, der Längendurchmesser 7,0, der Breitendurchmesser 5,4 und der Höhendurchmesser 6,0 cm. Die glänzende, glatte, etwas durchscheinende Oberfläche zeigt eine dunkel blaue bis braune, stellenweise links grünliche Farbe. Dieselbe wird nur in der Nähe des Insertionsringes zu beiden Seiten, dann in einer Linie, die median über die ganze vordere Convexität hinläuft und einer zweiten, die, von der Grenze des oberen Dritttheils des ersteren schräg über die linke Fläche der Geschwulst verlaufend, ungefähr in die Mitte des linken Halbkreises der Bruchpforte einmündet, durch mehr gelblich grau erscheinende, etwas hervortretende Streifen augenfälliger unterbrochen. Ausserdem schimmert, von der Ansatzstelle der Nabelschnur nach links oben eine kurze Strecke aufsteigend, ein Gefäss, der

Farbe nach als die V. umbilicalis anzusprechen, durch die Wandung undeutlich hindurch.

Das Epigastrium und die ganze Abdominalgegend in der Umgebung des ganz kurzen Stiels der Hernie ist flach eingesunken, aber normal blassroth gefärbt. Der Umfang des Leibes oberhalb der Bruchpforte beträgt 28, unterhalb derselben 24 cm. Diese selbst ist 4 cm breit, 4,3 cm lang und hat einen Umfang von 11 cm.

Bei Palpation der spiegelnden Wandung bemerkt man nicht überall gleiche Consistenz am Tumor. Obwohl zu Lebzeiten des Kindes nur eine oberflächliche Untersuchung gerathen war, genügte sie doch, um das Fehlen von Fluctuation zu constatiren. Der grösste Theil fühlte sich prall und ziemlich hart an. Nur ein kleiner Bezirk im unteren Quadranten, wenn auch nur undeutlich abzugrenzen, ergab bei der Prüfung grössere Elasticität und Weichheit und schien bei der Perkussion nicht ganz so stark gedämpft, wie die übrigen Partieen. Vorsichtig vorgenommene Repositionsversuche misslangen gänzlich. Sonst war der Tumor in beschränktem Maasse gegen den Bauchinhalt zu dislociren, aber gegen seine eigene Bedeckung nur ganz wenig an seiner unteren Peripherie.

Von Besonderheiten an den fötalen Anhängen ist mehreres zu berichten: Die Nabelschnur hatte die auffallende Kürze von 31 cm und sass excentrisch, etwa 2 cm vom Rande entfernt, an der 420 gr schweren placenta. Um Kindestheile war sie nicht geschlungen. Ihre Gefässe waren aber nur auf einer Seite bis zur placenta hin vom Amnion bekleidet. Auf der anderen verliess sie dasselbe unter stumpfem Winkel in Form einer niedrigen Falte und zwar an einer Stelle, einige Centimeter vor der placenta, wo sich sonderbarer Weise freie Gefässarme abzweigten. 16 cm von der Insertionsstelle in den Mutterkuchen entfernt, und in Richtung jener Falte, war zwischen dem seit-

lich eingerissenen Amnion und Chorion, eingebettet in dem den Zwischenraum ausfüllenden, embryonalen Schleimgewebe, das gelbweisse, flache, linsengrosse Dotterbläschen noch gut zu erkennen. Längs der Strecke dazwischen liessen sich bei genauerem Zuschauen auch Spuren vom Ductus omphalomesentericus verfolgen. Bei der Trennung der beiden Eihäute blieb das Bläschen fest an der Aussenfläche des Amnion haften. Die Feststellung weiterer Thatsachen hinderte zunächst das Leben des Kindes.

Mit kräftigem Schreien hatte es seine Umgebung begrüsst und entleerte kurz nach dem ersten Bade eine reichliche Menge meconium, zum Beweise, dass die Durchgängigkeit der Darmhöhle durch die beschriebene Deformität nicht beeinträchtigt war. Urin blieb zunächst aus, wurde aber um die Mitte des nächsten Tages in mässiger Menge und stark saturirter, trüber Lösung durch einen feinen elastischen Katheter entleert.

Der Bruch schien zunächst auf mässigen Druck wenig empfindlich, wurde es aber trotz sorgfältiger Verpackung in lose aufgelegten Wattebäuschen, ausgesprochen in den nächsten Tagen, wo sich bald eine immer deutlichere Demarkationslinie an der Basis bildete. Die Transparenz seiner Bedeckungen schwand unter dem Einfluss eines zu unterst beständig aufliegenden Carboloelläppchens bald vollständig und machte erst einer feuchtglänzenden, gleichmässig schmutziggrauen Färbung und runzlichen Faltung Platz. Später wurden die Hüllen, gleich als ob sich eine Pseudomembran gebildet hätte, dunkler und lockerten sich gleichzeitig.

Am siebenten Tage post partum zeigten sich einzelne Pemphigusbläschen am scrotum und Gesicht, eine am linken Fusse. Dieselben verschwanden indessen ausser letzterer in der nächsten Zeit.

Während das Befinden der Mutter im Verlauf des

ganzen Puerperiums durchaus gut war, nahm das Kind von Geburt an nur wenig Nahrung zu sich. Die anfangs kräftige Stimme minderte sich in demselben Verhältniss, wie das Kind verfiel, zu einem leisen Wimmern herab. An einzelnen Tagen wurde zwar die Nahrungsaufnahme etwas reichlicher, aber sie blieb immerhin mangelhaft und war zuletzt nur mühsam durch künstliches Einflössen der Milch zu erzielen.

Fortschreitende Abmagerung des Kindes war daher unausbleiblich und erklärt die schliessliche Gewichtsabnahme von 200 gr zur Genüge. Die Defäkation cessirte nur am vierten Tage ganz, Urin blieb öfters aus. Am zehnten Tage nahm das Kind keine Nahrung mehr zu sich, so dass am eilften, dem Entlassungstage der Mutter, der exitus erfolgte. Entsprechend der Reduction des Körpergewichts von 3020 auf 2120 ergaben sich an der Leiche auch für die übrigen Maasse nicht unerhebliche Modificationen. An Länge hatte das Kind allerdings 2 cm zugenommen.

Aber es betrug nunmehr:

| | |
|---|---|
| der Kopfumfang nur noch | 33,5 cm |
| der Schulterumfang | 31,0 „ |
| der gerade Durchmesser des Kopfes | 11,0 „ |
| der grosse schräge | 12,3 „ |

Der grosse quere Durchmesser des Kopfes ist derselbe geblieben. Stirn und Hinterhauptsbein setzen sich infolge des Schwundes von Cerebrospinalflüssigkeit durch etwas tieferen Stand ihrer oberen Ränder scharf von dem vorderen und hinteren Rande der Scheitelbeine ab.

Ausserdem ist folgendes hervorzuheben, was ich nach achttägigem Aufenthalt des Kadavers in Spiritus als Befund aufnahm. Die Haut ist an den Händen stark cyanotisch verfärbt, die Nägel letzterer und die Lippen erscheinen schwarz. Von Pemphigusbläschen ist nur noch die am linken Fusse über der Basis orsis metatarsi V. zu bemerken.

Besonders deutlich fällt jetzt eine blaugrünliche Verfärbung des Abdominalüberzuges in der Umgebung des Nabelrings ins Auge. Daneben eine beträchtliche Schrumpfung des ganzen Tumors, dessen Gestalt indessen im wesentlichen dieselbe geblieben ist. Der Ueberzug desselben, welcher nach dem Tode dunkelgrau erschien, zeigte sich schwarz mit diffusen weissen Fleckchen durchsetzt und wieder glatt. Die oben angedeuteten gelbgrauen Streifen auf der Bruchhülle am lebenden Kinde markiren sich nun als feine, hellgelbe, etwas eingezogene und parallel laufende Fältchen. Der Nabelschnurstumpf ist stark vertrocknet. Palpirt man nun den Tumor, dessen Decken eine gewisse Steifigkeit angenommen haben, lässt das untersuchende Fingerglied in dem linken unteren Quadranten eine verhältnissmässig tiefe Excavation zurück, wenigstens eine viel beträchtlichere, als in den obersten Partieen, während die mittlere Zone ganz resistent bleibt. Bei dieser Palpation zeigt sich die Gangränescenz so weit vorgeschritten, dass sich die äussere, als epidermoidale erkenntliche Hülle vom Rande der Bruchpforte bis auf ein noch gelb gebliebenes Stück unten trennte und dem Bruchsack wie eine runde abziehbare Kappe aufsass. Sonst sind die Verhältnisse im Ganzen dieselben geblieben, wie in vivo. (Die in Fig. I. sichtbare Verschiebung in der Stellung einzelner Extremitätentheile zu einander und zum Rumpfe ist nur Folge des mechanischen Drucks von den Wänden des Conservirungsgefässes.)

Zur Eröffnung des Abdomens und internen Untersuchung legte ich nun einen Kreuzschnitt durch die ganze Dicke der Bauchwand an der schon von aussen die musculi recti zu beiden Seiten der Bruchpforte durchzufühlen waren. Um Gefässe und Ligamente möglichst zu schonen, führte ich das Messer in gerader Linie erst vom processus xiphoideus des sternum an der Bruchbasis vorbei zum linken tuberculum pubis und dann, senkrecht zu dieser Richtung, von der

Spitze der linken zwölften Rippe durch die Mitte des linken Basalrandes der Geschwulst. Nach Zurücklagerung der 4 Zipfel, wobei übrigens keine Flüssigkeit entleert wird, liegt dann der in Fig. II. abgebildete situs in vorderer Ansicht klar zu Tage:

Im linken Hypochondrium lugt, unter geschlossenem Zwergfell, die dunkelblaue, sehr weiche und vergrösserte Milz hervor, welche von der fünften bis zum unteren Rande der zwölften Rippe herabreicht. Daneben nach rechts liegt der stark dilatirte Magen mit dem intensiv blutig injicirten grossen Netz. Die ganze rechte Hälfte des letzteren, welche in Fig. II durch die Seitenlagerung des Tumors schräg nach rechts verzogen ist, lässt sich zusammen mit der stark gefüllten Vena gastroepiploria sinistra bis weit unter den rechten unteren Zipfel des Bruchsacks verfolgen. Dort ist das Netz an seiner hintern Fläche mit dem innerhalb befindlichen, schon als verhärteter Leberknollen erkenntlichen Theil verwachsen. Zwischen dem links seitlichen, nur allein frei in das Abdomen hineinragenden Randwulst des letzteren und der frei hängenden cardia ventriculi sieht man über und hinter dem quer ausgespannten Netztheil drei fernere, jedoch viel weichere und kleinere Leberlappen, von denen der mittelste und kleinste wie ein zungenartiger Zapfen zwischen dem viereckig hervorspringenden rechten grösseren und dem als schmaler Längswulst schräg nach oben laufenden linken hervorschaut. Alle genannten Leberabschnitte sind vorn von einem gemeinsamen lockeren Peritonealüberzuge umhüllt, aber von einander durch tief einschneidende Furchen getrennt. Ist die Farbe ihrer freien Oberflächen, soweit sie schon sichtbar sind, dunkelbraunroth, erscheinen die einander zugekehrten des ersten und zweiten intraabdominellen Lappens rechts fleischfarben. Zur ersten Etage im situs gehören noch schmutzig gelbbraune, schlaffe

Darmschlingen grösseren und kleineren Kalibers, welche in der Mehrzahl untereinander und in dem zu oberst gelegenen Partieen mit dem darüber liegenden Netze verklebt sind. Die zweite Schicht weist nur Darmschlingen mit engerem, die dritte, unterste, die bis zur Symphyse reicht, fast nur solche mit weiterem Lumen auf. Letztere sind gleichzeitig durch Gas aufgebläht, gelb und durchsichtig. Die einzelnen Theile dieser beiden Schichten sind zwar unter einander nicht verklebt, zeigen aber stellenweise entzündliche Adhäsionen an das peritoneum parietale. Dies seinerseits, grösstentheils glatt und glänzend, liegt in normaler Weise gut der Hinterfläche der Bauchwand an. Auf der linken Seite am Halse des Bruchsacks ist das peritoneum von dem darunter befindlichen und nur dort der Oberfläche des eingeschlossenen Leberknollens lose aufliegenden Netz durch ein ca. $^1/_2$ cm breites Band geschieden. Dasselbe lässt anscheinend in sich noch zwei Lamellen differenciren und schnürt den kurzen Stil des Tumors auf der linken Seite halbkreisförmig ein. Gleichzeitig grenzt es den grössten Theil dieses d. h. des rechten Leberlappens von jenem, oben erwähnten, schmalen intraabdominellen Randwulst desselben ab. Vom Rande dieses Bandes aus sieht man auf dem rechten unteren Bauchzipfel, mit dem Peritonalblatt desselben lose verbunden, die rechte Arteria umbilicalis zunächst eine Strecke neben dem verjüngten Anfangsstück des sonst ebenso dicken Urachus direct nach abwärts ziehen und dann seitlich vom fundus vesicae im Bogen nach hinten und oben zur entsprechenden Arteria hypogastrica gehn. Die rechte Arteria umbilicalis fehlt dagegen und ist auch im Nabelstrang nicht aufzufinden.

Um mich nun über den Inhalt der Bruchgeschwulst zu vergewissern, verlängerte ich den Transversalschnitt über die Mitte derselben bis zum gegenüberliegenden

rechten Cutisrande. Es tritt auch dabei keine Flüssigkeit aus. Es zeigt sich, dass nur zwei dünne deckende Lagen vorhanden sind. Die äussere ist eine unmittelbare Fortsetzung der Nabelschnurscheide in der Bauchhaut oberflächlichste Schicht, also Amnion. Die tiefere setzt sich anscheinend ebenfalls vorn weiter in die Nabelschnur fort und erweist sich als Peritonalgewebe. Allerdings befindet sich zwischen beiden Lagen ein schmierig gelblicher Belag.

Ich möchte indessen nicht entscheiden, wieviel hievon embryonale Gallertschicht, wie sie Ahlfeld für diese Fälle beschreibt, und wieviel rein entzündliches Product ist. Cutis geht nur an der oben erwähnten, nicht gangränös gewordenen Stelle auf die Bruchhüllen über. Das peritoneum über dem Tumor erscheint schon makroskopisch durch reichliche Fibrinniederschläge und adhäsive faserige Elemente verdickt. Ich möchte diese für sehnige Endausläufer der Bauchmuskeln und Fascien halten, wie sie auch Scarpa und Sömmering beobachtet haben, und die nach Kraemer bei der spontanen Heilung den Boden für Granulationsgewebe bieten sollen. Auf der Innenfläche zeigt sich das peritoneum stark braunröthlich tingirt. Es ist ganz fest der Oberfläche der Leber sowohl, wie auch der Innenseite der oberen Bruchringhälfte adhärent, so dass es nur mühsam und nicht ohne Verletzung abpräparirt werden konnte. An der unteren Peripherie ist die Geschwulst dagegen durch das fest mit ihr verlötete breite Endstück des Netzes vom peritoneum und Bruchring getrennt und zeigen sich hier keinerlei Verwachsungen mit letzterem. Vielmehr ist hier unten der Stiel des Tumors leicht über dem Cutisrande verschieblich und wohl vor nicht längerer Zeit dort ein Raum frei gewesen, der früher, bald mehr bald weniger, ausgefüllt gewesen sein mochte. Beim Zurückschlagen der blossgelegten Amnion- und

Peritonealblätter nach oben und unten zeigt sich, dass zur Zeit der ganze Inhalt nur aus dem abnorm zur Eiform umgestalteten, rechten Leberlappen besteht, welcher stellenweise fibrinöse Auflagerungen trägt. Eine Schnittfläche durch die quere Grenze des oberen und mittleren Drittthiels desselben, lässt reichlichen Blutgehalt des Gewebes erkennen. Die eigenthümlich runde Form hat der Lappen durch Druck von vorn und von rechts nach links erhalten. So erklärt sich das vollständige Verschwinden des vorderen und hinteren Randes und dass (gleichsam) die eigentliche vordere Kante mit den anstossenden Flächen zur konvexen linken oberen Seitenfläche geworden ist, während der hintere Rand zugespitzt nach vorn unten und zum Theil nach der Bauchhöhle gedrängt ist. Damit stimmt überein, dass sich hier auf der genannten konvexen Fläche eine goldgelbe birnförmige Fläche markirt, welche einer gleichfarbigen Stelle auf dem zurückgeschlagenen Peritoneum entspricht. Dies bin ich um so mehr für die zu einer inhaltlosen Platte verkümmerte Galle zu halten berechtigt, als diese einerseits nirgends anders konstatirt werden konnte und andererseits unter ihr nach oben zu ein tiefer Einschnitt verlief, der um einen kleineren Lappen nach links herumging. Hinter diesem kam oben eine Bandmasse zum Vorschein, welche einen Theil des ligamentum suspensorium vorstellen dürfte. Der Einschnitt repräsentirt sonach den oberen Theil der fossa longitudinalis dextra und der Lappen um so mehr den lobus quadratus der Leber, als wir links hinter ihm, kurz vor dem ins abdomen ragenden Rande das oben erwähnte $^1/_2$ cm breite Band in die Tiefe zum linken Pfortaderaste gehen sehen. Denn dieses lässt sich jetzt durch ein ganz feines noch erhaltenes lumen als die in Obliteration begriffene Vena umbilicalis nachweisen und geht, eingeschlossen im ligamentum suspensorium, durch das peritoneum hindurch links unten

direct zur Nabelschnur. Die drei vorhin im Abdomen beobachteten, getrennten Lebertheile repräsentiren nach dem eben Gesagten in anomaler Theilung den lobus hepatis sinister. Die früher an der Wandung der Geschwulst beschriebenen Streifen und Fältchen sind nur auf stellenweise Verdickungen des peritoneum und entzündliche Auflagerungen, die durchscheinenden Gallenreste zu beziehen auf die grün aussehende Partie links.

Schreiten wir nun zur Betrachtung der übrigen Bauchorgane: Bei Versuchen, den Magen mit dem Netz zurückzuschlagen, stösst man wieder auf eine beträchtliche Verklebung des fundus und pylorus mit dem darunter befindlichen colon transversum. Sonst zeigen die Därme normale Lagerung, Nach Lösung der verschiedenen leichteren und stärkeren Adhaesionen lässt sich der ganze Dünndarm bis zum coecum und von diesem, der einen processus vermiformis von 6 cm Länge trägt, das ganze colon und rectum bis zum anus bequem verfolgen. Beim Aufblasen mittelst eines Tubus bietet sich kein Hinderniss. Von einem Strange oder Bande, der von einer Stelle des Darmtractus zur Bruchpforte hinzöge, ist nichts vorzufinden.

Das Mesenterium endlich ist weniger durch seine Länge, als durch seine entzündliche Injection und starke Schwellung der Drüsen auffällig.

Es erübrigt noch die Revision des Urogenitalapparats. Die spindelförmige Harnblase lässt sich durch ein in die normale Urethra eingeführtes Röhrchen ohne Schwierigkeit aufblasen. Die Uretheren führen aber zu verschieden grossen und verschieden geformten Nieren. Während die rechte normal gross und gelappt ist, zeigt sich die linke glatt und im Verhältniss zu jener hypertrophisch. Beide tragen die Nebennieren an normaler Stelle, liegen aber nicht, wie die Ahlfeld'schen Befunde ergeben haben, tiefer, sondern etwas höher wie normal. Beide Hoden endlich liegen von

der tunica vaginalis propria testis umhüllt, im scrotum. Eine weiter gehende Untersuchung der Organe war nicht ausführbar, da das Präparat möglichst in toto erhalten werden sollte, und würde auch zu Erörterungen führen, die dem Zweck der Arbeit fern liegen. Auf Anomalieen der Brustorgane liegt überdies kein Verdacht vor, da das Zwerchfell intact ist und mit der Convexität nach oben gerichtet, normal hoch steht. Ausserdem gab kein einziges Symptom zu Lebzeiten des Kindes zu anderen Vermuthungen Anlass.

Wir können daher jetzt der Frage näher treten, auf welche Weise am wahrscheinlichsten der Bruch entstanden sein mag und wieweit wir einen Kausalnexus unter den vorgefundenen Abnormitäten anzunehmen haben.

Seitdem sich Oken in seiner Preisschrift „Ueber die Entstehung und Heilung der Nabelbrüche“ das Verdienst erworben, die grundlegende Thatsache, dass der Embryo bis zu einer gewissen Periode „die Eingeweide gleichsam vor dem Leibe trage“ darzuthun, gilt es als ausgemacht, dass die Nabelschnurbrüche schon in den ersten Monaten intrauterinen Lebens ihren Ursprung nehmen. Alles weist auf ihr frühzeitiges Entstehen hin. Denn abgesehen von den seltenen Fällen, wo während der Geburt durch starke Compression oder kurz vor derselben durch Ueberfüllung mit angestautem Darminhalt resp. mechanischem Insult von aussen her, der immerhin recht intensiv gewesen sein müsste, die Bruchdecken bersten, bemerken wir bei Nabelschnurbrüchen weder eine frische Wunde, noch eine erkenntliche Narbe in der Abdominalgegend des Kindes. Vielmehr sehen wir fast ausnahmslos, dass die Cutis mit einem gleichmässig glatten Randwulst an der Basis der Geschwulst abschneidet und den Stiel derselben oft ringförmig einengt. Dies ist nur so zu erklären, dass sich die Bauchdecken bei ihrem concentrischen Wachsthum seit lange und all-

mählich der betreffenden Anomalie angepasst haben und durch letztere gehindert wurden, sich nach der gewöhnlichen Annahme um die Mitte des dritten Monats zu schliessen. Auf eben diese Zeit weisen die häufigen Complicationen mit atresia ani, uranoschisma, labium fissum und anderen zu der Zeit nach physiologischen Zuständen hin, die sonst alle ungefähr um die sechste bis achte Fötalwoche der endgiltigen, reifen Form Platz zu machen pflegen. Besonders wo sie zugleich vorkommen, werden sie am natürlichsten durch Fortsetzung directer oder indirecter Zerrung seitens des Bruches auf entsprechende Organe, durch anomale Trennung, Dehnung oder Annäherung ihrer primitiven Anlagen erklärt. Hierhin gehört auch ein von Hermann beschriebener Fall, wo der extraabdominelle Unbilikaltumor sich linkerseits bis zur vierten Rippe hinauferstreckte und die Entwickelung der tiefer gelegenen Rippen erheblich behindert hatte, zum Theil auch der nicht ungewöhnliche Mangel einer Arteria umbilicalis, der ebenfalls in mechanischer Beeinflussung durch den Tumor seine Deutung findet. Denn es muss eine geraume Zeit her sein, seit der Obliterationsprocess des Gefässes begann. Dass die Zeit der Entstehung der Nabelschnurbrüche aber nicht über die Mitte des dritten Fötalmonats, wo der Schluss der Bauchdecken gewöhnlich erfolgt, zu verlegen ist, lehrt überdies nach Oken ein gewöhnlicher Sectionsbefund. Es ist nämlich nach diesem Autor der allgemeine peritonale Ueberzug des Bruchinhalts, welcher immer nur in einfacher Lage constatirt wird, nie ein Bruchsack im eigentlichen Sinne, d. h. ein aus dem abdomen durch Bauchorgane hervorgestülpter Blindsack, sondern vielmehr nur eine sackförmige Ausbuchtung eines integrirenden Bestandtheils der Nabelschnur, welcher sich vorn weiter in dieselbe in Gestalt mannigfacher Bindgewebsverzweigungen fortsetzt. Dieser Bestandtheil ist aber nichts anderes, als

das sogenannte parietale Blatt des peritoneum, das die Nabelschnur, weil sie ursprünglich die gleich angelegte, aber erst später in der Entwickelung zurückgebliebene Fortsetzung der inzwischen differenter organisirten Bauchdecken ist, normaler Weise durchzieht, wenn es schliesslich daselbst auch anders verwertet wird. Rührte der Bruch aus späterer Zeit her, wo bereits mit Schluss der physiologischen Aldominalöffnung durch vielfach gekreuztes, straffes, kurzfaseriges Bindegewebe ganz analog auch die entsprechende Peritoneallücke um die Gefässe herum verklebt sein soll, müsste eine zweite peripher abgeschlossene Lage des äusseren Peritonalblattes blindsackartig aus dem Bauche ausgestülpt sein. Da aber nicht einmal frei hängende Lappen oder Fetzen resp. Narbengewebe als Spuren eines etwa eingerissenen vorgestülpten Sackes, (geschweige denn irgend welche Verlängerungen) an der Peripherie des peritonealen Theils der Bruchpforte nachweisbar werden, handelt es sich überhaupt nicht um primär herausgedrängte Bauch-eingeweide.

Wir haben hier vielmehr mit dem nach Oken von Embryologen noch genauer festgestellten Befund zu rechnen, dass in der Norm schon vor Beginn des zweiten Embryonalmonats in der Nabelschnur eine knieförmige Schleife des sogenannten Mitteldarms, späteren Ilemus an dem Scheitel ihrer nach vorn gerichteten Convexität durch den daran haftenden Dotterstrang festgehalten wird. Erst um die zehnte Woche, also einer Zeitgrenze, wo normaler Weise gerade Darm, Harn und Geschlechtssystem kurz vor ihrer Differenzirung noch in engstem Zusammenhang stehen, wo Wolff'sche und Müller'sche Gänge an den Stiel der Allantois herantreten, der selbst zum gemeinschaftlichen Ausgang für Harn und Geschlechtswege wird, pflegt die Schleife, nachdem der Dotterstrang abgerissen, sich in's abdomen zurückzuziehen. Vorher haben sich schon in der

sechsten Woche Dünn- und Dickdarm abzugrenzen angefangen und in der siebenten bis zur achten Woche, von der Höhe der Schleife beginnend, ein kleiner Knäuel von fünf bis sechs Dünndarmwindungen in der Nabelschnur gebildet. Es ist danach klar, dass die Nabelschnurbrüche an sich eigentlich keine pathologischen Phänomene sind, sondern nur einfache Hemmungsbildungen in der vorderen Schlusslinie des Körpers. Es sind protrahirte, aber oft graduell modificirte, physiologische Zustände, deren ursprüngliches Wesen besteht in dem Verharren der c. in der dritten bis zehnten Woche normaler Weise extraabdominel verweilenden Darmteile in einer Höhle im fötalen Ende der Nabelschnur. Gegen eine andere Auffassung spricht schon ganz allgemein ihre regelmässige Wiederkehr in derselben Form, welche das Zusammenwirken ganz bestimmter, in der fötalen Morphologie gegebener Bedingungen zu einem atypischen Endresultat involvirt. Wenn aber ihr genetischer Charakter wirklich so, wie eben angegeben ist, trifft die Bezeichnung Nabelschnurbruch eigentlich nicht mehr zu, so viel bequemer sie auch ihrer Kürze wegen ist, als viele für die Anomalie sonst geschaffene Namen. Er passt eigentlich nur für die grösseren mit sekundären Prolapsen, aber auch da nur halb. Die Genese richtig kennzeichnende Namen zu schaffen, dürfte freilich schwer halten, zumal dieselbe überhaupt noch nicht für alle Fälle zweifellos festgestellt ist. Ich meine jedoch, dass eine Bezeichnung wie vielleicht „Ileomphalos", wenn der Inhalt nur Därme sind, schon nicht mehr so leicht zu der irrigen Vorstellung Anlass geben kann, dass die Därme erst nachträglich aus der Bauchhöhle ausgestülpt seien. Es dürfte sich als Pendant zu diesem der Name „Hepatomphalos" für die Fälle empfehlen, welche unserem analog sind. Beiden könnte der „Enteromphalos" an die Seite treten, welcher solche Fälle kennzeichnet, in denen neben Darm-

theilen noch andere Bauchorgane prolabirt sind. Als umfassende Benennung aber könnte mit gutem Rechte „Amniexomphali" dienen, weil sämmtliche sogenannte Nabelschnurbrüche, von aussen gesehen, das Amnion als Ueberzug des Inhalts zeigen. Der Name „Dermatexomphali" entspräche dann der anderen Gruppe, den (wirklichen) herniae umbilicales.

Die Hauptmeinungsdifferenz unter den Vertretern der modernen Auffassung der Nabelschnurbrüche betrifft die letzte Ursache des Stillstandes auf der früheren Entwickelungsstufe. Namentlich stehen hier Kraemer und Thudichum dem jüngsten bedeutenden Autor Ahlfeld gegenüber. Jene beiden sind nämlich der Meinung, dass mangelhafte Verkürzung der Mesenterien und Suspensionsapparate, die gleich dem Narbengewebe bei weiterer Organisation sich zusammenziehen und die Darmschlingen aus der Nabelschnur retrahiren sollen, Schuld an ihrem Zurückbleiben und dem Prolaps anderer Organe sei. Dabei soll nach Thudichum die „Erschlaffung des Mesogastriums sowohl Fortsetzung desselben Prozesses im Mesenterium als Folge eines ursprünglichen Processes" sein, nach Kraemer „die Spaltung der Bauchdecken entweder durch Vorlagerung der Eingeweide entstanden oder als gleichzeitige Bildungshemmung anzusehen sein". Ahlfeld aber betont demgegenüber, dass die normale Entwickelungsgeschichte uns nichts von einem Zurückziehen der Darmschlingen durch Verkleinerung der Mesenterien lehrt. Ausserdem finden sich die in grösserer Zahl, besonders von Gruber, beobachteten Verlängerungen der Peritonialanheftungen fast regelmässig nur an den Partieen des Darms, die bei der fehlerhaften Entwickelung besonders beteiligt sind, d. h. unterer Theil des Ileum, Coecum und Colon ascendens. Die abnorme Länge sei vielmehr durch allmähliche, sekundäre Dehnung zu deuten. Ahlfeld lenkt in seinem Buche „über Missbildungen" die Aufmerksamkeit auf Rudimente des Ductus omphalo-

mesentericus, wie sie wiederholt von ihm selbst und neuerdings immer zahlreicher von anderen Autoren bei Amniexomphalen constatirt wurden. Diese oder erhaltene vasa omphalomesaraica sollen mit senkrecht gegen die Wirbelsäule gerichtetem Zuge, welcher ausgelöst werden soll durch plötzliches starkes Anschwellen des Amnion und Abdrängen des Dottersacks, Darmschlingen weiter in die Nabelschnur hineinziehen und über die Zeit hinaus, so dass der Verschluss der Bauchhöhle zur rechten Zeit verhindert wird, daselbst festhalten. Je nachdem die Trennung des Dotterganges bis nach der Geburt unterblieb oder sich nur verzögerte, je nach der Zeit, von welcher an und bis zu welcher, ob z. B. vor oder nach erfolgter Afterbildung und je nach dem Grade und der Ausdehnung, in der dies Hinderniss seine Wirksamkeit äussere, komme es zu Übergängen von den umfangreichsten Hernien, die fast alle Baucheingeweide fassen, bis zu den einfachen Divertikeln mit wesentlichen und unwesentlichen Complicationen. Oder es kommt auch zu vollständigen Rückbildungen früher vorhandener Brüche.

Diese Theorie hat den entschiedenen Vorzug, dass sie bei einer embryologischen Frage, wo wir es mit den festgefügten Gesetzen intrauteriner Entwickelung zu thun haben, so lange pathologische Möglichkeiten, die immer noch ihrer besonderen Erklärung bedürfen, ausser Erwägung lässt, als naturgemässe Rückschlüsse aus erhaltenen Resten früherer normaler embryonaler Anlagen sich zur Deutung des Bildes hinreichend erweisen.

Ich glaube, dass nur aus Unkenntniss ihrer Bedeutung die Erwähnung von erhaltenen Resten des Ductus bis auf Ahlfeld so spärlich ist, wenn anders sie überhaupt bei der Section bemerkt wurden. Noch mehr wundert es mich aber, dass Kraemer in dem von ihm ausführlicher beschriebenen Fall den sogar erwähnten ligamentoesen Appendix, durch den der Bruchsack mit einer Schlinge des Ileum zusammen-

hing, bei seiner Forschung nach der Entstehungsweise unberücksichtigt lässt. Er erwähnt ausdrücklich, dass das Ileum durch diese Suspension eine spitzwinklige Knickung erlitt und erkannte den Anhang selbst als ein Rudiment des Ductus vitellointestinalis. Nichtsdestoweniger bleibt immerhin noch eine grosse Zahl von Nabelschnurbrüchen (auch ausgedehnteren), bei denen sich trotz sorgfältiger Beobachtung nichts von solchen Rudimenten des Dottergangs oder Dottergangsgefässen hat nachweisen lassen, auch nichts von Verwachsungen zwischen Baucheingeweiden und Amnion, die Ahlfeld ebenfalls anerkennt. Auch für den von mir beschriebenen Fall trifft dieser Mangel zu. Es fragt sich daher, ob derselbe dennoch nach der Ahlfeldschen Theorie gedeutet werden kann, wenn wir das ursächliche Moment in den Dottergang verlegen.

Von den drei denkbaren Möglichkeiten, dass der Ductus hier zur rechten Zeit, überhaupt nicht oder aber später als gewöhnlich gerissen oder gedehnt sei, kommt nur die letzte in Frage. Gegen die erste spricht eo ipso das Vorhandensein des Bruches, gegen die zweite ebenso der gänzliche Mangel an Resten. Wir können uns aber wohl vorstellen, dass solche am centralen Ende, als er einmal rupturirt war, in den letzten Monaten ganz resorbirt wurden. Es kommt nur darauf an, ob unser Befund bestimmte Anhaltspunkte liefert, welche einerseits Bedingung dazu sind, dass überhaupt ein direkter Zug von Seiten des Ductus auf Bauchorgane zu Stande komme oder auch nur der Rücktritt der Darmschlingen in die Bauchhöhle durch fortdauerndes Festhalten verhindert werde und andererseits mit den weiteren Consequenzen im Einklang bleiben. Das erste Erforderniss besteht nun darin, dass entweder der Ductus abnorm früh irgendwo im Verlaufe der Nabelschnur fixirt wird und das fötale resistente Stück so hinter dem Wachsthum der Nabelschnur zurückbleibt, dass

die ursprünglich in derselben liegende Darmschlinge gleichsam das fehlende Stück ersetzen muss. Oder es müssen bei normal lange währender Verschieblichkeit des Ductus gegen die übrigen Gebilde der Nabelschnur neben abnormer Dauerhaftigkeit und ungenügender Länge des Ductus gleichzeitig frühe Adhäsionen seines peripheren Endes oder der Dotterblase selbst an Stellen der Eihäute, die dem Placentar-Rande ferner gelegen sind, constatirt werden. Denn bliebe Ductus und Dotterbläschen am Ende frei beweglich und in der Nabelschnur durchgängig verschieblich, würde nichts im Wege stehen, dass sie sich beim Anschwellen der Amnionblase compensatorisch weiter centralwärts in die Nabelschnur zurückzögen.

In unserem Falle liegen die Verhältnisse in der That so, dass wir mit Fug und Recht dem peripheren Ende des Dottergangs die Schuld beimessen. Wir constatirten oben nämlich insertio marginalis et furcata. Nachdem Stern (Ing.-Diss. Marburg 1873) die Schultze'sche Erklärung für insertio velamentosa mit Geschick auch auf die insertio marginalis ausgedehnt hat, sind wir ebenso zu dem erklärenden Rückschluss berechtigt, dass auch hier „die Dotterblase zu einer Zeit, wo die Nabelschnur noch eine Strecke weit ohne Amnionscheide zum Chorion lief und der Raum zwischen Amnion und Chorion noch gross war d. h. schon in der vierten bis achten Woche in fester Cohaerenz mit einer der Eihäute", hier dem Amnion, war, mit dem wir sie ja bei der Untersuchung verklebt vorfanden.

Die Amnionfalte, welche eben in Folge dessen später bei Annäherung des Amnion an das Chorion durch den Widerstand seitens des fixirten Ductusendes entstand, und den Nabelstrang unter nicht unbedeutendem Winkel einige Centimeter vor dessen Insertion in die Placenta, ohne ihn weiter zu bekleiden, verliess, beweist, dass auch wirklich der ductus in aussergewöhnlicher Spannung gewesen ist.

Hiefür spricht gewiss auch der ungewöhnliche Abstand des Dotterbläschens von der Insertionsstelle der Nabelschnur in die placenta. Derselbe betrug 16 cm und ist von Stern unter 100 Fällen excentrischer Insertion überhaupt nur zehn Mal in ähnlicher Länge gefunden worden, darunter nur ein einziges Mal, wo gleichzeitig eine unserem Falle entsprechende Länge der Nabelschnur vorhanden war. Das Verhältniss ist nämlich 16 und 31 cm zu 14 und 30 cm. — Dass aber die Anspannung gerade des freien peripheren Endes solche Resultate lieferte, ist ein Beleg für die abnorme Dauerhaftigkeit des Ductus im Allgemeinen.

Andererseits gehen wir vielleicht nicht fehl, wenn wir die im Gegensatz zu jener Länge auffallende Kürze der Nabelschnur, die ca. 18 cm hinter dem Durchschnittsmass zurücksteht, durch Einschränkung ihres bequemen Längenwachsthums in Folge Resistenz des in seiner Ausdehnung nicht gleichen Schritt haltenden, fötalen Endes des ductus entstanden denken.

Durch die Spannung wurden gleichzeitig die Gefässe verhindert, sich normaler Weise gestreckt zur Placentarmitte einzustellen. Die Amnionblase drückte vielmehr auf die dem peripheren Dottergangsstück gegenüberliegende Seite derselben und presste sie mit der vom Amnion frei gebliebenen Fläche weiter als gewöhnlich an die Placenta an. Erst später, als bei der Kürze der Nabelschnur die Schwere des Embryo Gelegenheit fand, sich durch directen Gegenzug geltend zu machen, haben sich wahrscheinlich die Gefässe bis über ihre erste Verzweigungsstelle hinaus von der Placenta gelockert. So entstand die scheinbar primäre Gabelung der Gefässe vor der Insertionsstelle.

Die Spannung am placentaren Ende des Ductus setzte sich nun natürlich längs seines übrigen Verlaufes auf das fötale Ende fort. Da der Sectionsbefund indessen keine sichtbaren Veränderungen am Darmkanale ergeben hat und

auch sonst wesentliche consecutive Complicationen fehlen, müssen wir annehmen, dass die Spannung bis zum Embryo schon so weit abgeschwächt wurde, dass eine erhebliche Zerrung an der dem fötalen Ende physiologisch anhaftenden Darmschlinge nicht mehr zu Stande kam. Der Dotterstrang rupturirte wahrscheinlich, bevor dieselbe hier ausgelöst wurde. Indessen sein primär aussergewöhnlicher Grad von Dauerhaftigkeit genügte einstweilen, um die physiologisch extraabdominell liegende Darmschlinge in der Nabelschnur noch über die Zeit hinaus festzuhalten und so zunächst den normalen Verschluss der Bauchhöhle zu verhindern.

Gerade um diese Zeit fängt aber normaler Weise das nächst benachbarte Organ, das überdies durch den Ductus choledochus und embryonale Gefässverbindungen (Neugebauer) direct mit dem Dünndarm und durch die Vena umbilicalis direct mit der Nabelschnur zusammenhängt, nämlich die Leber, in ganz hervorragender Weise ihr Wachsthum zu entfalten an. Zugleich wird, wie Ahlfeld hervorhebt, durch das Fortbestehen des physiologischen Nabelschnurbruchs die Bauchhöhle erweitert und in dem Bestreben, den freien und bei collabirten Darmschlingen leeren Raum zu füllen, ein indirecter Zug auf die Bauchorgane nach dem Bruchsack hin ausgeübt, soweit nicht Hypertrophie derselben allein das Bedürfniss deckt. Es scheint mir daher natürlich, dass in unserem Falle, wo ein so grosser Theil des hepar prolabirt ist, die Leber einerseits dem indirecten Zuge als Nachbarorgan nachgab, und sobald die in der Nabelschnur retenirten Darmschlingen nicht nur daran hinderten, das untere Leberende frei nach den regiones hypogastricae zu senden, sondern sogar wahrscheinlich einen directen Zug auf das ihrer oberen Fortsetzung entsprossene Gebilde ausübten, andrerseits diesem in der Richtung folgte, welche ihr die eventuell mit angespannte Vena umbilicalis, auf der sie gewissermassen reitet, nach der Nabelschnurhöhle

gab. So wucherte sie, möglicherweise darin noch durch die zu der Zeit gewöhnliche Bauch- oder Seitenlage des Embryo begünstigt, mit ihrem rechten Lappen auf natürlichem Wege in die präformirte Höhle im Nabelstrang vor den Gefässen hinein.

In dem Widerstande seitens der fixirten Darmschlingen, zugleich auch in Zerrungen seitens des Bruches von aussen her, als er an Volumen bedeutend zugenommen hatte, sehe ich zugleich eine Erklärung für die abnormen Theilungen und die eigenthümliche Configuration der im Abdomen zurückgebliebenen Theile der Leber. Der im Bruchsack befindliche Theil musste sich den mehr weniger einengenden Nabelschnurgeweben anpassen.

Endlich riss nun der Dotterstrang unter dem Einfluss der Spannung an beiden Enden, in Folge deren sonst wohl seine Obsolescirung befördernde Momente um so besser in Kraft treten konnten. Dazu möchte ich z. B. rechnen: die allmählich zunehmende Einengung der Nabelstrangscheide durch die wachsende Fruchtwassermenge, zugleich Seitendruck durch die im Gegensatz dazu sich erweiternden und ungemein muskulös verdickenden Umbilicalgefässe. Ferner die Dehnung des Dottergangs in Folge ungleich stärkeren Längenwachsthums letzterer. Während der Dottergang nämlich, wenn er ausgedient hat, sogar ganz zu wachsen aufhört, weil die Dottergefässe obliteriren, führt das Wachsthum der Nabelgefässe schon von der Mitte des zweiten Monats an zu zahlreichen gleichzeitig den Dottergang einengenden, gewöhnlich vom Embryo nach rechts gegen die Placenta fortschreitenden Spiraltouren der Gefässe um ihre, und der Nabelschnur überhaupt um die eigene Achse. Ausserdem glaube ich ist der Umstand nicht ganz ohne Einfluss, dass das Bindegewebe der Allentois, in dem der Dottergang eine Zeit lang wie in einer Furche liegt, ihn immer straffer umwächst und einschnürt.

Nach der Ruptur konnten die elastischen dünnen und leichten Darmschlingen unter dem Einfluss der nunmehr erfolgreich von oben und vorn gegendrückenden Leber und eines rückwärts gerichteten Zuges, den wir uns bei der Streckung des Embryo durch Verschiebung des Mesenterialansatzes und der fötalen Insertionsstelle der Nabelschnur entstanden denken können, über den von Verwachsungen freien unteren Rand der Bruchpforte in die Bauchhöhle zurückgleiten. Vielleicht spielte auch hilfreich bei der Reposition die elastische Contractilität der Mesenterien, eine durch die Entwickelungsveränderung angeregte Peristaltik der Därme, deren unteres gefülltes Ende dabei durch seine Schwere um so mehr in's Gewicht fallen konnte, und eine günstige Lagerung des Embryo mit, während möglicherweise gleichzeitig unter Mitwirkung der von aussen rings um die Nabelschnur gegen den Embryo drückenden Amnionflüssigkeit die concentrisch anstrebenden Bauchdecken mit Erfolg gegen den Darmknäuel andrängten. Im Gegensatz zu den Darmschlingen übte aber (nach Thörner und Dittmar) das pralle Organ der Leber während seines Wachsthums durch Druck und Reibung einen so starken mechanischen Entzündungsreiz auf das umkleidende Peritoneum aus, dass erst eine circumscripte Peritonitis entstand. Selbstständig und durch Zerrung an den Mesenterien pflanzte sich der peritonitische Process vom Bruchsack später in's Abdomen fort und führte so ausser zu den entzündlichen Adhäsionen zwischen innerer Bruchwand und der Leber, welche ihre spätere Retraction unmöglich machte, zur Verklebung der Leber mit dem von ihr ausgestülpten rechten unteren Zipfel des Netzes, entzündlicher Injection und Schwellung der Mesenterien und Mesenterialdrüsen einerseits, und zu mannigfachen Verklebungen der Därme unter einander mit dem Netz und dem Magen und stellenweise mit dem peritoneum parietale der Bauchwand andrer-

seits. Dazu kam, dass der prolabirte solide Lebertheil gewiss bis zum Zeitpunkte der Ruptur des Dotterstrangs schon soweit im Wachsthum gediehen war, dass er nicht mehr die im ähnlichen Verhältniss enger gewordene Bruchpforte passiren konnte, zumal seine Form sich der der Höhlung hatte anpassen müssen, er also darin wie der convexe Kern in der concaven Hülse fest steckte.

Die dauernde mechanische Zugwirkung seitens des allmählich immer voluminoeser werdenden Bruches war gewiss das ursächliche Moment der in unserem Falle allerdings nur andeutungsweise vorhandenen Scoliose der Wirbelsäule, deren Convexität gerade nach dem Punkte der grössten Schwere des Tumors hinschaut. Die noch wenig consolidirte Wirbelsäule konnte um so weniger Widerstand leisten, als die sonst durch den ungeschmälerten Bauchinhalt gegebene Stütze fortfiel und gegenüber dem negativen Druck im Inneren des Abdomens, dem äusseren positiven des Fruchtwassers resp. der Uterinwandungen an der Stelle des Rückgrats, welche dem intraabdominellen leeren Raum entsprach, ein sehr geeigneter Angriffspunkt gegeben war. Einer stärkeren Ausbildung der Scoliose wurde wahrscheinlich dadurch vorgebeugt, dass der Organismus, wohl auf dem Wege stärkerer Blutzufuhr, durch Hypertrophie gerade der entsprechenden linksseitigen Organe geeigneten Gegendruck gegen die abnorme weitere Verbiegung schaffte. Das vollständige Fehlen der rechten Arteria umbilicalis endlich, das Ahlfeld unter 19 Fällen 9 mal feststellt, kann ich nach der üblichen Erklärung auf Rechnung der fortgesetzten Compression seitens der Contenta auf die das Gefäss führende Partie des Bruchsackes setzen. Durch gleichzeitige Zerrung an der kurzen Nabelschnur, möglicherweise auch durch Seitendruck vom angespannten Ductus, kam es erst zu Circulationsstörungen und dann allmählich zum Schwund des Gefässes. Da aber gewöhnlich nur die rechte A. umbilicalis

mangelt und zwar in der Regel dann, wenn gleichzeitig Leber prolabirt ist, spielt meiner Ansicht nach auch hierbei gerade diese wieder eine Hauptrolle. Der im Wachsthum nach vorn und unten mächtig andringende rechte Leberlappen konnte nicht gleichgiltig bleiben. Dadurch aber, dass gleichzeitig die Venae hepaticae durch den einengenden Nabelring comprimirt wurden, kam es zu nachtheiligen Stauungen im Pfortadergebiet, welche sich in der grossen Bluthaltigkeit der Abdominalorgane überhaupt äussert. Mehr Complicationen waren nicht vorhanden.

Schon bei Lebzeiten des Kindes durfte man aus Erfahrungen an ähnlichen Amniexomphali mit einiger Gewissheit auf solche Befunde und Vorgänge im Organismus rechnen. Die Prognose wurde daher von vorn herein pessima gestellt. Ein operativer Eingriff schien schon deshalb nicht gerathen, weil die disponiblen Bauchdecken ohne Benachtheiligung der intraabdominellen Organe den immerhin ziemlich umfangreichen Bruchinhalt kaum mehr zu fassen versprachen. Andererseits liess die Insertionsstelle der Nabelschnur links unten an der Bruchdecke (Kraemer), der eine kurze Strecke zu verfolgende Verlauf der muthmasslichen Vena umbilicalis an der unteren Peripherie derselben (Skarpa), die regelmässige glatte Wölbung des Tumors mit grösserer Prominenz der Convexität nach oben, die entzündlich braun rote Farbe (Meckel), die prall elastische Consistenz und der Schenkelschall bei Percussion die Diagnose auf vorwiegenden Leberinhalt stellen. Die Aussichtslosigkeit auch einer anderen Therapie war hiermit zugleich so gut wie besiegelt. Peritonitis gab den Tod.

Zum Schluss erfülle ich die angenehme Pflicht, Herrn Geheimrath Prof. Dr. Dohrn für die bereitwillige Hergabe des Präparates und das Interesse, das er an meiner Arbeit genommen, meinen besten Dank auszusprechen.

# Thesen.

1. Die sehr zu empfehlende Punctionstherapie ist auch bei secundären Pleuraexsudaten indiciert.

2. Die Anwendung der Sprayapparate zur Antisepsis bei chirurgischen Operationen ist zu verwerfen.

# *VITA.*

*Geboren am 30. April 1862 zu Marienburg in Westpr., erhielt ich meine Schulbildung auf dem königlichen Gymnasium dortselbst, welches ich am 19. September 1882 mit dem Zeugniss der Reife verliess, um in Königsberg Medicin zu studiren. Vom 1. April 1883 an genügte ich meiner Militairpflicht, absolvirte am 12. März 1885 die ärztliche Vorprüfung und im Prüfungsjahre 1887/88 das Staatsexamen.*

*Während meiner ausschliesslich auf der Albertina zugebrachten Studienzeit besuchte ich die Vorlesungen, Institute, Kliniken und Kurse folgender Herren Professoren und Docenten:*

***Baumgarten, Benecke, Berthold, Caspary, Dohrn, Falkenheim, Grünhagen, Jaffé, Jacobson, Langendorff, Merkel, Meschede, Mikulicz, Minkowski, Münster, Naunyn, Neumann, Ritthausen, Schneider, Schoenborn, Schreiber, Schwalbe, Seydel, Stetter, Stieda, Treitel, Vossius, von Wittich, Zander.***

*Allen diesen meinen hochverehrten Lehrern sage ich hiemit meinen besten Dank.*

Fig. I.

ROYAL COLLEGE OF
10 OCT 69
LIBRARY

Fig. II.

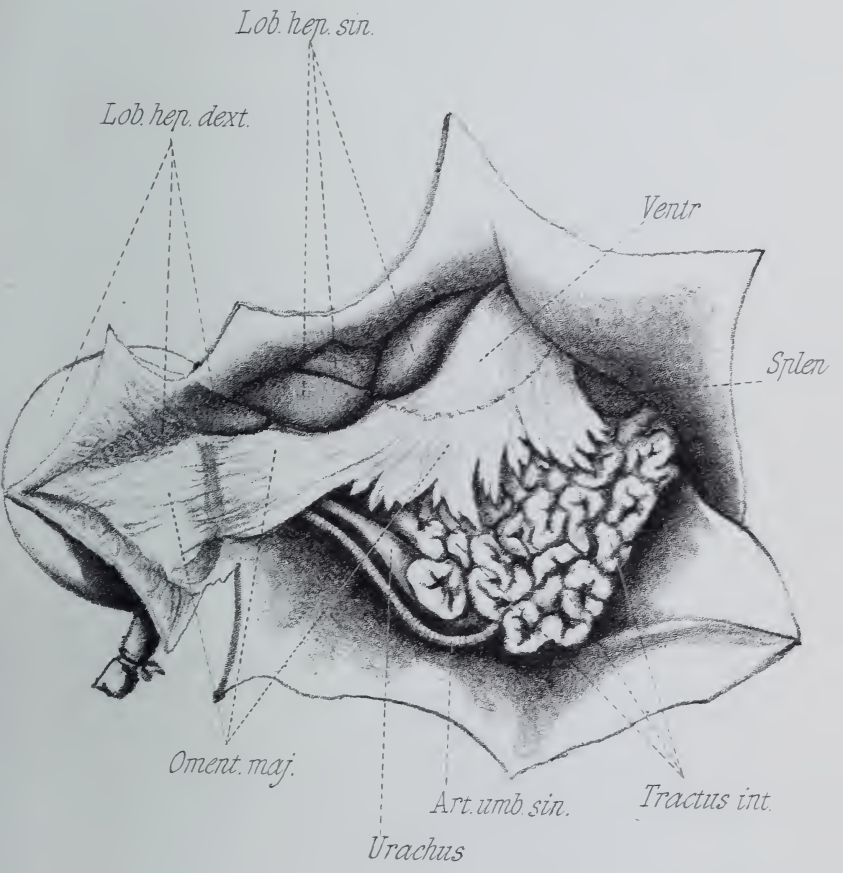
Lob. hep. sin.
Lob. hep. dext.
Ventr
Splen
Oment. maj.
Art. umb. sin.
Tractus int.
Urachus

10 OCT 89
LIBRARY